Новые возможности исследования наружного основания черепа при смертельной травме в салоне автомобиля

Шадымов А.Б., Новосёлов А.С.

New methods of investigation of the external base of skull at fatal injuries in passenger compartment

Shadymov A.B., Novosyolov A.S.

Алтайский государственный медицинский университет, г. Барнаул

© Шадымов А.Б., Новосёлов А.С.

Переломы основания черепа встречаются часто и вызывают определенные трудности в установлении механизма их образования. Общеизвестные способы секционного доступа не позволяют детально изучать наружное основание черепа и нарушают топику мягких тканей лица. Разработан новый оригинальный способ, позволяющий установить механизм образования конструкционных переломов основания черепа и крыловидных отростков основной кости при различных видах травм, в том числе при травме в салоне автомобилей в момент их фронтального столкновения. Указанный способ оформлен в виде изобретения.

Ключевые слова: наружное основание черепа, секционный доступ, переломы основания черепа, переломы крыловидных отростков, автомобильная внутрисалонная травма, фронтальное столкновение.

Basal skull fractures are frequent and cause certain difficulties in detection of the mechanism of their formation. Common dissecting methods do not allow detailed study of the external base of skull and deform facial soft tissues. A new method is developed, which allows determining the mechanism of formation of constructional fractures of the basal skull and pterygoid processes at various injuries, in particular, inside a passenger compartment at head-on collision of motor vehicles. The method is registered as an invention.

Key words: external base of skull, dissecting, basal skull fractures, fractures of pterygoid processes, motor-vehicle accident, head-on collision.

УДК 616.714.31-001.3-036.8-07

По данным разных авторов, черепно-мозговая травма составляет от 11,1 до 77,6% случаев, сопровождающихся летальным исходом [4, 6, 7]. Изучению переломов костей свода черепа и лицевого скелета посвящено много научных исследований [1, 3, 8].

Помимо переломов костей свода черепа и его лицевого отдела часто встречаются переломы основания черепа (31,7% случаев) [2]. Основание черепа недоступно для прямого воздействия внешних факторов, следовательно, его переломы образуются конструкционно. В связи с этим исследование таких переломов вызывает определенные трудности для эксперта по вопросам установления механизма черепно-мозговой травмы и кратности воздействий.

В последнее время указанные вопросы стали особенно актуальны в случаях автомобильной травмы, в частности, при установлении положения пострадавших внутри салона (водитель и пассажир на переднем сидении). Большие перспективы в данном случае имеет анализ повреждений головы. Традиционное секционное исследование комплекса повреждений черепа и головного мозга часто является недостаточным для решения вопроса.

Среди широкого круга судебно-медицинских экспертиз наиболее известной является методика И.И. Медведева (1988), позволяющая изучать переломы не только мозгового, но и лицевого скелета. Следует заметить, что наружное основание черепа все же остается недоступным для исследования. Однако в ряде случаев полное исследование черепа помогает достаточно точно установить механизм травмы [8—10].

В связи с этим был предложен новый оригинальный способ секционного доступа (патент № 2006106574/14(007115) от 02.03.2006 г.) к наружному основанию черепа для выявления и изучения его конструкционных переломов. Метод прост в исполнении, абсолютно информативен и является косметически щадящим.

Для проведения данного исследования необходимы обычные секционные инструменты: реберный нож, скальпель, остроконечные ножницы, большой лапчатый пинцет, пила. Для последующей реконструкции скелета — игла с ниткой, деревянный клин.

Доступ к органокомплексу полости рта, шеи, грудной и брюшной полостей рекомендуется осуществлять по Лешке. Вначале следует выполнить разрез мягких тканей волосистой части головы от сосцевидных отростков через теменные бугры. После извлечения органокомплекса грудной клетки разрез на волосистой части головы с обеих сторон необходимо соединить с воротникообразным разрезом на грудной клетке (рис. 1).

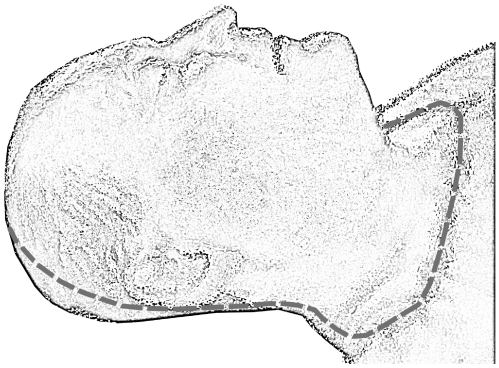

Рис. 1. Схематическое изображение разрезов мягких тканей головы, шеи и грудной клетки (указано пунктиром)

Отсепаровку мягких тканей лица снизу достаточно ограничить уровнем верхнего края альвеолярных отростков верхней челюсти, с боков — наружным краем глазниц, сверху — переносьем. Во избежание изменения облика пострадавшего (появления асимметрии, выпуклых и западающих участков и др.) отделять мягкие ткани шеи и лица от черепа целесообразно в непосредственной близости к кости, минимально травмируя мышцы. Удаления глазных яблок и отделения мягких тканей от хрящевой части носа в данном случае не требуется.

Для обеспечения доступа к наружному основанию необходимо выполнить разъединение сустава (или секционный распил) между первым и вторым шейными позвонками с последующим пересечением мышц шеи. Перед этим следует провести оценку целостности шейного отдела позвоночника. При наличии перелома зубовидного отростка необходимости в разъединении сустава не возникает. Для удобства труп укладывают на грудь с размещением подголовника под грудной клеткой. После этого голова легко отводится назад, обеспечивая доступ к наружному основанию черепа.

Более детальное изучение верхней челюсти с ее отростками, твердого неба, височно-нижнечелюстного сустава, сосцевидных отростков достигается за счет одностороннего разъединения височно-нижнечелюстного сустава (вскрывается нетравмированная сторона), после чего нижняя челюсть отводится в сторону.

Для лучшей визуализации наружного основания черепа с его отростками, глазниц, стенок пазух, сошника их очищают от мягких тканей остроконечными ножницами. Крыловидные и шиловидные отростки (рис. 2) лучше всего освободить от мягких тканей скоблящими движениями скальпелем.

Рис. 2. Общий вид наружного основания черепа

После завершения исследования при реконструкции скелета через большое затылочное отверстие в спинномозговой канал вводится деревянный клин, что обеспечивает надежную фиксацию головы. Далее суставную головку нижней челюсти вставляют в полость сустава и фиксируют в нем одиночным швом. Затем сопоставляют мягкие ткани лица и шеи. Для устранения смещения кожи в подбородочной области относительно подбородка накладывают одиночный шов через оставшиеся мышцы. Окончательное зашивание трупа проводят по обычной методике.

Описанный способ легок в исполнении, позволяет сохранить топику мягких тканей лица, не искажая его, детально исследовать шейные позвонки и наружное основание черепа и установить механизм образования их переломов при воздействии в область лица.

Дополнительные возможности исследования наружного основания черепа в случаях травмы в салоне автомобиля позволили установить, что череп — единая прочностная конструкция. В связи с этим переломы основания черепа могут образовываться конструкционно от однократного воздействия в область лицевого отдела черепа, в том числе от удара по нижней или верхней челюсти, что может приводить к грубым разрушениям головного мозга.

Во время удара подбородочной областью или областью губ о детали салона автомобиля в момент его фронтального столкновения происходит перемещение головы сзади наперед и сверху вниз. При этом энергия удара распространяется с нижней либо верхней челюсти (переломы, разрушения зубов) по контрфорсам (балкам прочности) через твердое небо на тело основной кости, что определяется готической формой твердого неба и углом отклонения крыловидных отростков основной кости. При сохранении их целостности происходит разрушение тела основной кости.

Важно, чтобы крыловидные отростки располагались под тупым углом по отношению к телу основной кости, параллельно вектору нагрузки. Это исключает деформацию изгиба и предотвращает разрушение отростков и не препятствует распространению нагрузки на основание черепа. Мелкие, плоские черепно-мозговые ямки основания, характерные для нерельефного сфероидного черепа, способствуют разрыву средней черепной ямки с распространением трещин на свод (рис. 3).

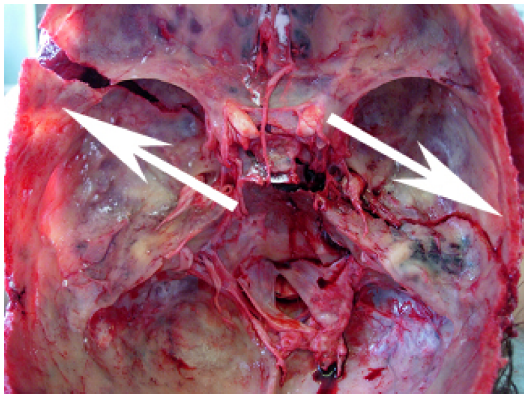

Рис. 3. Направление распространения перелома основания черепа при ударе подбородочной областью (со стороны внутреннего основания черепа)

Разрушение базальной части больших полушарий головного мозга и его стволовой части доказывает локальное однократное воздействие поврежденных костей основания черепа.

В случаях, когда крыловидные отростки располагаются под прямым углом по отношению к телу основной кости, т.е. их осевая ориентация не совпадает с направлением энергии воздействия, происходят переломы не средней черепной ямки, а переломы суставных отростков нижней челюсти, шиловидных отростков височных костей (рис. 4) либо крыловидных отростков основной кости (рис. 5).

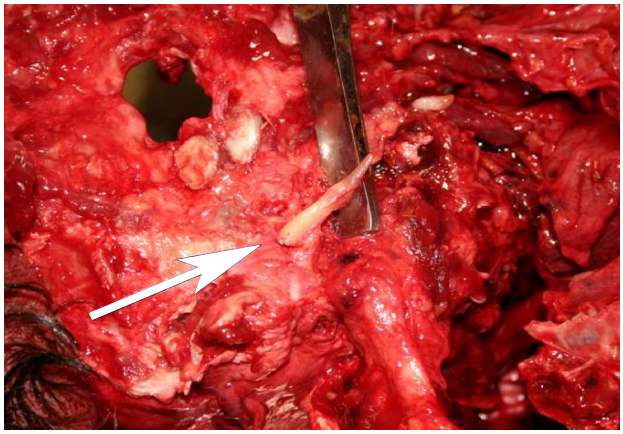

Рис. 4. Перелом левого шиловидного отростка наружного основания черепа (указано стрелкой)

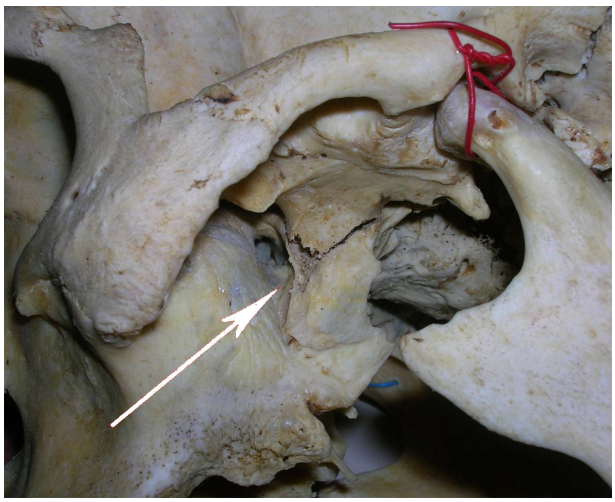

Рис. 5. Перелом левого крыловидного отростка основной кости черепа при ударе подбородочной областью (указано стрелкой)

Таким образом, установление механизма формирования конструкционных переломов основания черепа невозможно без исследования наружного основания черепа. Изучить его поможет новый способ секционного доступа к наружному основанию черепа, который позволит избежать экспертных ошибок при диагностике механизма внутрисалонной травмы.

Литература

1. *Аникеева Е.А.* Судебно-медицинская оценка переломов костей лицевого и прилежащих отделов мозгового черепа при его сдавливании: Дис. … канд. мед. наук. Барнаул, 2004. 168 с.

2. *Клевно В.А., Новосёлов А.С., Кононов Р.В.* Анализ тупой сочетанной травмы (по данным Алтайского краевого бюро судебно-медицинской экспертизы за 2000 год) // Актуальные вопросы судебной медицины и экспертной практики. Новосибирск, 2001. Вып. 6. С. 136—141.
3. *Колесников А.О.* Судебно-медицинская оценка переломов костей свода черепа при ударных воздействиях в зависимости от их анатомических особенностей и характера травмирующего предмета: Дис. … канд. мед. наук. Барнаул, 2002. 187 с.
4. *Крюков В.Н.* Механизмы переломов плоских костей при травме. Барнаул, 1969. 77 с.
5. *Медведев И.И.* Основы патолого-анатомической техники. М.: Медицина, 1988. 288 с.
6. *Плаксин В.О.* Судебно-медицинская оценка механизмов множественных переломов свода черепа при травме тупыми предметами: Дис. … д-ра мед. наук. М., 1996. 204 с.
7. *Попов В.Л.* Черепно-мозговая травма. Л.: Медицина, 1988. 240 с.
8. *Шадымов А.Б.* Судебно-медицинское определение механогенеза и идентификационной пригодности переломов черепа при основных видах внешнего воздействия: Дис. … д-ра мед. наук. Барнаул, 2006. 365 с.
9. *Шадымов А.Б., Новосёлов А.С.* Редкий случай образования конструкционного перелома мозгового черепа при воздействии в подбородочную область // Актуальные вопросы судебной медицины и экспертной практики. Новосибирск, 2005. Вып. 10. С. 300—303.
10. *Шадымов А.Б., Кочоян А.Л.* Формирование конструкционных переломов основания черепа при ударе в нижнюю челюсть // Материалы 6-го Всерос. съезда судеб. медиков, посвящ. 30-летию Всерос. общества судеб. медиков. Москва — Тюмень, 2005. С. 306—307.

Поступила в редакцию 16.11.2007 г.