

УДК 616.5-003.93-085.451.16:[582.284+547.922.15]
<https://doi.org/10.20538/1682-0363-2025-3-89-96>

Оценка ранозаживляющего действия субстанций на основе ланолина и экстрактов ксилотрофных базидиомицетов *Ganoderma applanatum* и *Fomitopsis pinicola*

Петрова И.М., Ермошин А.А., Хацко С.Л.

Уральский федеральный университет (УрФУ) им. первого Президента России Б.Н. Ельцина
Россия, 620002, г. Екатеринбург, ул. Мира, 19

РЕЗЮМЕ

Цель: оценить ранозаживляющее действие субстанций на основе ланолина и экстрактов ксилотрофных базидиомицетов *Ganoderma applanatum* и *Fomitopsis pinicola*.

Материалы и методы. Эксперимент проводили на 20 белых лабораторных крысах. Животным моделировали термический ожог III степени с последующим воздействием на раны мазью, содержащей экстракты трутовых грибов. Проводили морфологическое описание препаратов кожи с оценкой следующих показателей: толщина эпидермиса, количество фибробластов, количество кровеносных сосудов, площадь сосудов, количество сосудов с явлениями эритростаза, лейкостаза и лейкодиapedеза.

Результаты. При воздействии экстрактов трутовых грибов отмечается интенсификация регенераторных процессов. К 14-м сут эксперимента имела место полная эпителизация, а на месте дефекта формировался рубец с развитым волокнистым компонентом. Использование мазей способствует уменьшению экссудативных явлений, микроциркуляторных расстройств и воспалительной инфильтрации.

Заключение. Показано, что использование экстрактов *Ganoderma applanatum* и *Fomitopsis pinicola* при лечении ожоговой раны благоприятно сказывается на течении раневого процесса. Полученные результаты позволяют осуществлять дальнейшее изучение экстрактов трутовых грибов в качестве ранозаживляющих агентов.

Ключевые слова: регенерация кожи, ожоговые раны, ранозаживляющие средства, ксилотрофные базидиомицеты, экстракт *Ganoderma*, экстракт *Fomitopsis*

Конфликт интересов. Авторы декларируют отсутствие явных и потенциальных конфликтов интересов, связанных с публикацией настоящей статьи.

Источник финансирования. Авторы декларируют отсутствие внешнего финансирования для проведения исследования и публикации статьи.

Соответствие принципам этики. Исследование одобрено этической комиссией ИЕНиМ УрФУ (протокол № 1 от 13.03.2023).

Для цитирования: Петрова И.М., Ермошин А.А., Хацко С.Л. Оценка ранозаживляющего действия субстанций на основе ланолина и экстрактов ксилотрофных базидиомицетов *Ganoderma applanatum* и *Fomitopsis pinicola*. *Бюллетень сибирской медицины*. 2025;24(3):89–96. <https://doi.org/10.20538/1682-0363-2025-3-89-96>.

✉ Петрова Ирина Михайловна, Irina.Petrova@urfu.ru

Wound-healing effect of substances based on lanolin and *Ganoderma applanatum* and *Fomitopsis pinicola* (xylotrophic basidiomycetes) extracts

Petrova I.M., Ermoshin A.A., Khatsko S.L.

Ural Federal University named after the first President of Russia B.N.Yeltsin
19 Mira St., 620002 Yekaterinburg, Russian Federation

ABSTRACT

Aim. To evaluate the wound-healing effect of substances based on lanolin and *Ganoderma applanatum* and *Fomitopsis pinicola* extracts.

Materials and Methods. The experiment used 20 white laboratory rats. The study included 3rd-degree burn modeling with wound exposure to an ointment containing *Ganoderma applanatum* and *Fomitopsis pinicola* extracts. A morphological investigation of skin was carried out with an assessment of the following parameters: epidermis thickness, fibroblast count, number of blood vessels, vessel area, and number of vessels with erythrocyte stasis, leukocyte stasis, and leukocyte diapedesis.

Results. *Ganoderma applanatum* and *Fomitopsis pinicola* extracts intensified regenerative processes. By day 14 of the experiment, epithelialization of the defect and scar formation took place. Application of the extract-containing ointments reduced exudation, microcirculatory disorders, and inflammatory infiltration.

Conclusion. The results suggested the beneficial effect of the *Ganoderma applanatum* and *Fomitopsis pinicola* extracts on the wound-healing process and demonstrated their potential for skin regeneration.

Keywords: skin regeneration, burn wounds, wound-healing agents, xylotrophic basidiomycetes, *Ganoderma* extract, *Fomitopsis* extract

Conflict of interest. The authors declare the absence of obvious or potential conflicts of interest related to the publication of this article.

Source of financing. The authors state that they received no funding for the study.

Conformity with the principles of ethics. The study was approved by the Ethics Committee at Ural Federal University named after the first President of Russia B.N.Yeltsin (Minutes No.1 dated March 13, 2023).

For citation: Petrova I.M., Ermoshin A.A., Khatsko S.L. Wound-healing effect of substances based on lanolin and *Ganoderma applanatum* and *Fomitopsis pinicola* (xylotrophic basidiomycetes) extracts. *Bulletin of Siberian Medicine*. 2025;24(3):89–96. <https://doi.org/10.20538/1682-0363-2025-3-89-96>.

ВВЕДЕНИЕ

В последнее время внимание исследователей все чаще направлено на поиск лекарственных средств природного происхождения. В частности, появляются работы, демонстрирующие ранозаживляющий эффект препаратов, изготовленных на основе трутовых грибов [1]. Ксилотрофные базидиомицеты (дереворазрушающие трутовые грибы) представляют собой обширный, но в значительной степени неиспользованный источник новых фармацевтических продуктов. Самый часто упоминающийся в народной медицине трутовик *Ganoderma lucidum* используется как лечебное средство в Китае уже более двух тысячелетий [2]. А в настоящее время известно, что средства, приготовленные на

его основе, обладают гипогликемическим, противовоспалительным, противоопухолевым и иммуномодулирующим действиями [3, 4]. Для другого, менее известного в традиционной медицине представителя рода *Ganoderma* – *G. applanatum* (трутовика плоского) современными исследованиями подтверждается наличие схожих эффектов [5, 6].

Широкое использование грибов *Ganoderma* на протяжении столетий и современный интерес у исследователей вызваны содержанием в них значительного количества метаболитов: полисахаридов, фенольных соединений, алкалоидов, стероидов, флавоноидов, аминокислот и др. [7, 8]. Спектр действия этих соединений широк [9, 10], но порой противоречив. Например, некоторые терпены *G. applanatum* демонстрируют антиангиогенную активность [11], в

то время как тритерпеноиды типа ланостана проявляют противоположное проангиогенное действие [12].

Кроме трутовиков рода *Ganoderma* в народной медицине широко использовались грибы рода *Fomitopsis*, одним из представителей которого является *Fomitopsis pinicola* [13]. Однако по количеству современных исследований этот трутовик значительно уступает более изученным представителям из рода *Ganoderma*. В последнее время в плодовых телах *F. pinicola* обнаруживаются новые потенциальные противовоспалительные агенты [14, 15].

Резюмируя, можно отметить, что *G. applanatum* и *F. pinicola* являются хорошими претендентами для оценки их влияния на процессы регенерации. Целесообразность и безопасность использования ксилотрофных макромицетов для создания ранозаживляющих средств подтверждается повышенным спросом на сырье из них в косметологии [16]. Таким образом, целью настоящего исследования является оценка ранозаживляющего действия субстанций на основе ланолина и экстрактов ксилотрофных базидиомицетов *Ganoderma applanatum* и *Fomitopsis pinicola*.

МАТЕРИАЛЫ И МЕТОДЫ

Исследование выполнено на 20 белых беспородных лабораторных самцах крыс, возрастом 6 мес. Работа выполнена с соблюдением принципов гуманности, изложенных в директивах Европейского сообщества (2010/63/EU). Все эксперименты одобрены комиссией по биоэтике Института естественных наук и математики Уральского федерального университета. Животным моделировали ожог III степени путем прикладывания к коже межлопаточной области гирьки из медицинской стали весом 20 г и диаметром 2 см, нагретой до 100 °С, на 30 с. Предварительно животным внутримышечно вводился анальгин в количестве 0,2 мл. Были сформированы группы по пять особей в каждой:

CONTR, Контроль – крысы, не подвергавшиеся лечению ожоговой раны;

LAN, Ланолин – крысы, на раны которых наносился ланолин;

LAN + extGND – крысы, на раны которых наносилась мазь на основе ланолина, содержащая сгущенный водно-спиртовой экстракт гриба *Ganoderma applanatum*;

LAN + extFP – крысы, на раны которых наносилась мазь на основе ланолина, содержащая сгущенный водно-спиртовой экстракт гриба *Fomitopsis pinicola*.

Препараты наносили на область раны в течение 14 сут, один раз в сутки в количестве 0,2 г. Вывод животных из эксперимента производили через 14 сут

передозировкой диэтилового эфира. Раны фотографировались на фотоаппарат Nikon D3000 на 1-е, 3-е, 7-е и 14-е сут эксперимента, после чего в программе ImageJ рассчитывалась их площадь.

Для получения экстрактов плодовые тела грибов *G. applanatum* и *F. pinicola* собирали летом в смешанном лесу в окрестностях биостанции Уральского федерального университета (Свердловская обл., дер. Ключи, 30 км к югу от г. Екатеринбурга). Сушили в затененном проветриваемом помещении не более 1 нед, после чего фиксировали при 105 °С 15 мин для уничтожения яиц и личинок насекомых и досушивали до постоянной массы при 50 °С. Далее из биомассы готовили экстракт – проводили последовательную исчерпывающую экстракцию 95%- , 70%- , 40%-м этанолом и дистиллированной водой при отношении биомассы к растворителю (m : V) 1 : 10. Время экстракции – 90 мин, температура – 50 °С. Экстракты объединяли, упаривали на роторном испарителе до воды, после чего доводили водно-спиртовой смесью, чтобы получить суспензию экстрагированных веществ. Для получения 5%-й мази 7,5 мл экстракта, содержащего экстрагированные вещества, эквивалентные 750 мг биомассы гриба, при интенсивном размешивании добавляли к 7,5 г ланолина, расплавленного при 50 °С на водяной бане, до получения однородной консистенции.

Для оценки химического состава экстрактов стоковую суспензию разводили в 20 раз дистиллированной водой. В полученном растворе спектрофотометрическим методом определяли содержание фенольных соединений (с 0,1 Н реактивом Фолина – Чокалтеу и 7,5%-м водным раствором натрия карбоната в пересчете на галловую кислоту), флавоноидов (с 2%-м этанольным раствором хлорида алюминия в пересчете на рутин), свободных аминокислот (с 0,2%-м этанольным раствором нингидрина в пересчете на глицин). Методики были адаптированы для микроанализа в иммунологических планшетах [17].

Количество экстрактивных веществ определяли гравиметрическим методом, упаривая аликвоту стоковой суспензии и пересчитывая полученное значение на количество в готовой мази. Качественный анализ проводился по стандартным фармакогностическим методикам. Наличие сапонинов определяли по пенообразованию при встряхивании образца с водой и образованию осадка с ацетатом свинца. Присутствие дубильных веществ определяли по цветной реакции с хлоридом (III) железа, осаждению дихроматом калия и ацетатом свинца. Антрохиноны определяли по образованию окрашенных лаков с ацетатом магния. Алкалоиды обнаруживали в осадительных реакциях с реактивами Драгендорфа,

Марме, Марки, Бушарда. Индивидуальные аминокислоты определяли методом тонкослойной хроматографии (ТСХ) в системе н-бутанол : уксусная кислота : вода (4 : 1 : 1) [18]. Все анализы проводились в четырех аналитических повторностях.

Для гистологического исследования использовали стандартные методы гистологической техники с изготовлением парафиновых срезов толщиной 3 мкм. Срезы окрашивались гематоксилином и эозином, пикрофуксином по Ван Гизону. Морфо-количественный анализ регенерата проводили с помощью микроскопа и программы TopView. В 10 полях зрения с пересчетом на 1 мм² оценивали толщину эпидермиса, количество сосудов, среднюю площадь сосудов, ко-

личество сосудов с явлениями эритростаза, лейкостаза и лейкодиapedеза, количество фибробластов.

Статистическую обработку результатов проводили в программах Microsoft Excel, Mathematica 12.0 и Statistica 12.0. Выборки данных сравнивали с помощью непараметрического критерия Краскела – Уоллиса с последующим post-hoc тестом Данна; все данные представлены в виде медианы и интерквартильного размаха $Me [Q_1; Q_3]$. Значение уровня значимости p было принято равным 0,05.

РЕЗУЛЬТАТЫ

В таблице представлены результаты оценки химического состава экстрактов.

Таблица

Химический состав экстрактов <i>Ganoderma applanatum</i> и <i>Fomitopsis pinicola</i> , $Me [Q_1; Q_3]$									
Биологически активные вещества, мг/мл									
Вид	Экстрактивные вещества, мг/мл	Фенольные соединения, мг/мл	Флавоноиды, мг/мл	Свободные аминокислоты		Качественный состав			
				Количество		Алкалоиды	Сапонины	Антрохиноны	Дубильные вещества
<i>G. applanatum</i>	4,5 [4,5; 4,9]	0,403 [0,398; 0,420]	0,008 [0,007; 0,009]	0,018 [0,015; 0,023]	6	–	–	–	–
<i>F. pinicola</i>	5,5 [5,5; 6,3]	0,42 [0,373; 0,432]	0,016 [0,015; 0,016]*	0,014 [0,013; 0,017]	6	+	+	–	–

* уровень статистической значимости различий с группой *G. applanatum* ($p < 0,05$).

Сравнивая количество экстрактивных веществ, можно заключить, что в целом экстрагируемость *F. pinicola* больше, чем у *G. applanatum*. В обоих экстрактах количество свободных аминокислот пренебрежимо мало. Это же относится и к углеводам – их концентрация ниже порога определения методом ТСХ и колориметрическим методом с антроновым реактивом. На фенольные соединения приходилось не более 10% от всех экстрактивных веществ, при этом их количество в обоих экстрактах не отличалось. Флавоноиды обнаружены в концентрации боль-

шей, чем свободные аминокислоты, причем их количество в экстракте *F. pinicola* в 2 раза больше, чем в экстракте *G. applanatum*. При этом в экстракте *F. pinicola* на флавоноиды приходилась большая часть фенолов. Примечательно также наличие алкалоидов и сапонинов в экстрактах из биомассы *F. pinicola*, что делает его метаболически более разнообразным.

Оценивая динамику раневого процесса (рис. 1), можно отметить, что в группах с использованием мазей, содержащих экстракты трутовых грибов, раневой процесс осуществлялся более интенсивно.

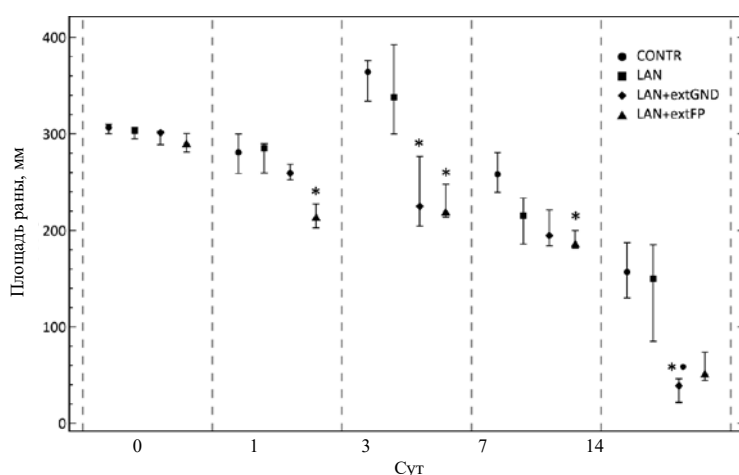


Рис. 1. Динамика сокращения площади раны: * уровень статистической значимости различий с группой CONTR, $p < 0,05$; ● уровень статистической значимости различий с группой LAN, $p < 0,05$

Формирование и отслаивание струпа, а также закрытие раневого дефекта с поверхности наблюдались в более ранние сроки эксперимента.

Так, к концу эксперимента площадь ран в группе LAN + extGND значительно сокращалась в сравнении не только с контрольной группой, но и с группой LAN.

Согласно морфологическому исследованию, к 14-м сут эксперимента в группах CONTR и LAN со-

хранялся лейкоцитарно-некротический слой, содержащий скопления фибрина и поврежденные ткани. Эпителизация обнаруживалась только по краям дефекта. В дерме наблюдалась интенсивная инфильтрация, сосуды были расширены, с явлениями стаза и диapedеза (рис. 2). При окрашивании препаратов пикрофуксином обнаруживались хаотично расположенные тонкие пучки коллагеновых волокон, окрашенные в бледно-малиновый цвет (рис. 3).

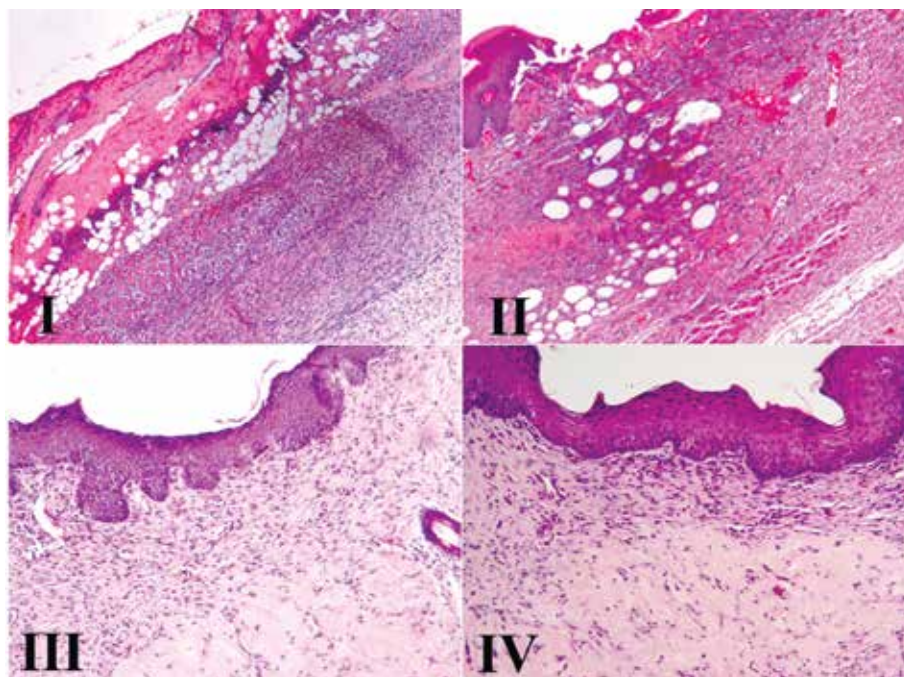


Рис. 2. Структура кожи крыс экспериментальных групп: I – CONTR, II – LAN, III – LAN + extGND, IV – LAN + extFP; окраска гематоксилином и эозином; $\times 100$

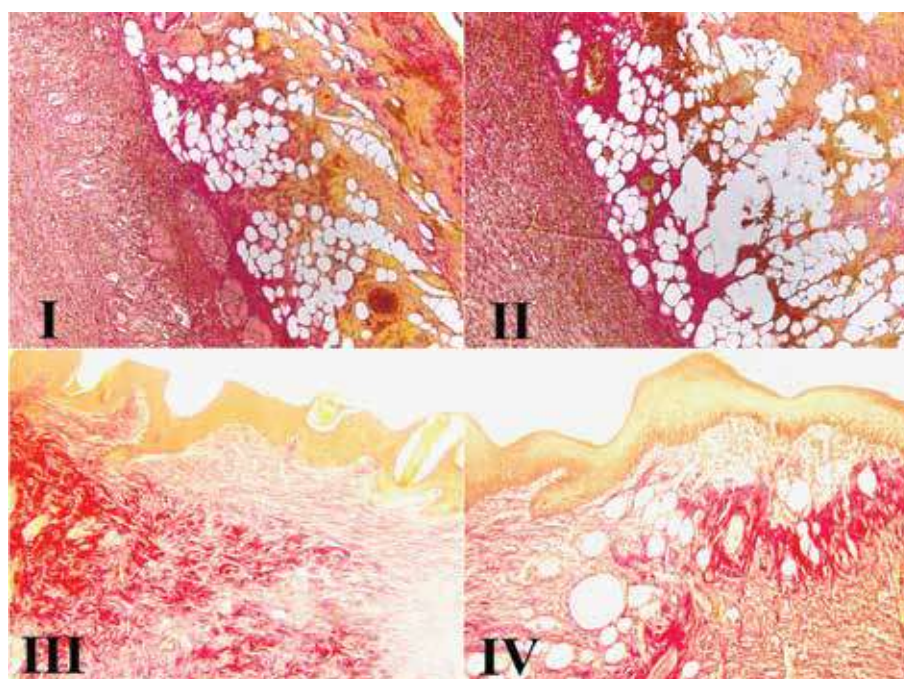


Рис. 3. Структура кожи крыс экспериментальных групп: I – CONTR, II – LAN, III – LAN + extGND, IV – LAN + extFP; окраска по Ван Гизону; $\times 100$

В группах LAN + extGND и LAN + extFP дефект с поверхности был закрыт новообразованным эпидермисом с многочисленными акантозами, вследствие чего наблюдалось увеличение толщины эпидермиса в сравнении с контрольной группой (рис. 4, а). Под эпидермисом грануляционная ткань была представлена большим количеством фибробластов и новообразованными сосудами. В группе LAN + extGND воспалительные реакции на большом протяжении регенерата отсутствовали (см. рис. 2). Отмечалось интенсивное развитие волокнистого компонента: в глубоких участках регенерата выявлялись массивные извитые пучки коллагеновых волокон (см. рис. 3). В группе LAN + extFP вокруг сосудов определялись очаги лейкоцитарной инфильтрации, носящие, однако, умеренный характер (см. рис. 2). Фор-

мирование волокон проходило менее интенсивно (см. рис. 3).

В группах CONTR и LAN отмечались функциональные сдвиги в микроциркуляторном русле в виде вазодилатации, повышения доли сосудов с явлениями лейкостаза и лейкодиapedеза, сохранения очагов застойного полнокровия. В случае использования мазей с экстрактами трутовых грибов отмечалась редукция сосудистых реакций. Так, в группе LAN + extFP снижалась площадь сосудов (рис. 4, б). Хотя между группами количество сосудов не отличалось (рис. 4, с), в группе LAN + extGND уменьшалось число сосудов с явлениями лейкостаза и лейкодиapedеза (рис. 4, д). В обеих группах также уменьшалось число сосудов с застойными явлениями (рис. 4, е).

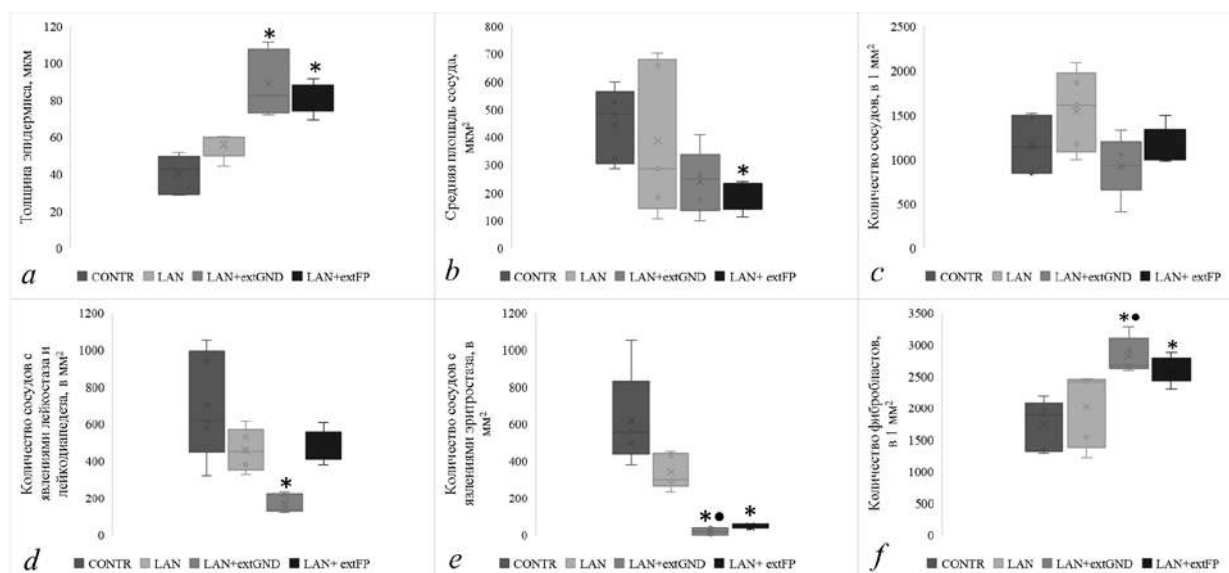


Рис. 4. Результаты морфо-количественной оценки регенерата: * уровень статистической значимости различий с группой CONTR, $p < 0,05$; • уровень статистической значимости различий с группой LAN, $p < 0,05$

В группах CONTR и LAN интенсивные воспалительные реакции мешали эффективному образованию молодой рубцовой ткани, в связи с чем она была представлена преимущественно клетками гематогенной природы. Однако в группах LAN + extGND и LAN + extFP обнаруживалось большое количество фибробластов (см. рис. 4, f). Причем для LAN + extGND отмечались различия не только с контрольной группой, но и с группой LAN.

ОБСУЖДЕНИЕ

В опытных группах с использованием изучаемых субстанций процесс ранозаживления шел интенсивнее. Морфологическое исследование показало уменьшение экссудативных явлений, микроциркуляторных расстройств и воспалительной инфильтрации

в области раны, что способствует более быстрому формированию полноценных тканей и отражается на лучшей динамике сокращения площади ран. В группе LAN + extGND повсеместно обнаруживающиеся акантозы указывают на активную реэпителизацию, а массивные пучки коллагеновых волокон демонстрируют зрелость сформировавшегося рубца. Однако высокая степень васкуляризации характеризует рубец как нормальный, а не фиброзный. Кроме того, снижение числа сосудов с явлениями лейкостаза и лейкодиapedеза говорит в пользу наличия противовоспалительного эффекта соединений в составе экстракта *G. applanatum*.

В группе LAN + extFP процессы эпителизации также носят выраженный характер, но формирование волокнистого компонента осуществляется не

так интенсивно. Кроме того, наличие инфильтрата говорит о менее выраженном противовоспалительном действии. Уменьшение площади сосудов и редукция застойных явлений в них говорят в пользу наличия свойств, модулирующих сосудистые реакции. Можно предположить, что наблюдаемые различия в биологической активности экстрактов связаны с алкалоидами и сапонинами, определенными в *F. pinicola*, а также большим содержанием в данном виде флавоноидов. Противовоспалительная активность обоих экстрактов, вероятно, обусловлена антиоксидантной активностью фенольных соединений, суммарное содержание которых примерно одинаково в экстрактах обоих видов грибов. Более выраженный эффект *G. applanatum* связан, возможно, с тритерпеновыми соединениями, что обсуждается в научной литературе [7].

В обеих группах – LAN + extGND и LAN + extFP – отмечается большое количество фибробластов, что можно объяснить модулирующим действием экстрактов на воспалительные и сосудистые реакции. В условиях нормализации микроциркуляции пластические процессы в тканях интенсифицируются, в результате чего на месте поражения в более короткие сроки возникает рубец. Кроме того, увеличение количества фибробластов может указывать на наличие в трутовых грибах веществ, оказывающих стимулирующее действие на пролиферацию клеток. В пользу этого говорит и усиленная реэпителизация, являющаяся следствием высокой пролиферативной активности кератиноцитов. Интенсивное формирование волокнистого компонента в случае использования экстракта *G. applanatum* указывает также на потенциальное влияние экстрактивных веществ на синтетическую активность фибробластов. Однако более точный состав экстрактов и эффекты экстрактивных соединений требуют дальнейшего изучения.

ЗАКЛЮЧЕНИЕ

Репаративные процессы в ожоговой ране кожи при применении мазей, содержащих экстракты трутовых грибов, проходят все классические стадии раневого процесса, однако их продолжительность сокращается, следствием чего является формирование к 14-м сут эксперимента новообразованных тканей на месте дефекта. При использовании обоих экстрактов эпителизация и формирование молодого рубца осуществляются более интенсивно, что может свидетельствовать о наличии у экстрактивных веществ стимулирующего действия на пролиферацию клеток. Экстракты *G. applanatum* и *F. pinicola* демонстрируют противовоспалительный эффект, а также модулируют сосудистые реакции в регенерате.

СПИСОК ИСТОЧНИКОВ

1. Cheng P.G., Phan C.W., Sabaratnam V., Abdullah N., Abdulla M.A., Kuppusamy U.R. Polysaccharides-rich extract of *Ganoderma lucidum* (M.A. Curtis:Fr.) P. Karst accelerates wound healing in streptozotocin-induced diabetic rats. *J. Evid. Based Complementary Altern. Med.* 2013;1:671252. DOI: 10.1155/2013/671252.
2. Luangharn T., Karunarathna S.C., Dutta A.K., Paloi S., Promputtha I., Hyde K.D. et al. *Ganoderma* (Ganodermataceae, Basidiomycota) species from the Greater Mekong Subregion. *J. Fungi.* 2021;7(10):819. DOI: 10.3390/jof7100819.
3. Lin Z.B., Zhang H.N. Anti-tumor and immunoregulatory activities of *Ganoderma lucidum* and its possible mechanisms. *Acta Pharmacol. Sin.* 2004;25(11):1387–1395.
4. Li F., Zhang Y., Zhong Z. Antihyperglycemic effect of *Ganoderma lucidum* polysaccharides on streptozotocin-induced diabetic mice. *Int. J. Mol. Sci.* 2011;12(9):6135–6145. DOI: 10.3390/ijms12096135.
5. Ma C.-w., Feng M., Zhai X., Hu M., You L., Luo W. et al. Optimization for the extraction of polysaccharides from *Ganoderma lucidum* and their antioxidant and antiproliferative activities. *J. Taiwan Inst. Chem. E.* 2013;44(6):886–894. DOI: 10.1016/j.jtice.2013.01.032.
6. Shi M., Zhang Z., Yang Y. Antioxidant and immunoregulatory activity of *Ganoderma lucidum* polysaccharide (GLP). *Carbohydr. Polym.* 2013;95(1):200–206. DOI: 10.1016/j.carbpol.2013.02.081.
7. Galappaththi M.C.A., Patabendige N.M., Premarathne B.M., Hapuarachchi K.K., Tibpromma S., Dai D.Q. et al. A review of *Ganoderma* triterpenoids and their bioactivities. *Biomolecules.* 2022;13(1):24. DOI: 10.3390/biom13010024.
8. Wang Y.Y., Khoo K.H., Chen S.T., Lin C.C., Wong C.H., Lin C.H. Studies on the immuno-modulating and antitumor activities of *Ganoderma lucidum* (Reishi) polysaccharides: functional and proteomic analyses of a fucose-containing glycoprotein fraction responsible for the activities. *Bioorg. Med. Chem.* 2002;10(4):1057–1062. DOI: 10.1016/S0968-0896(01)00377-7.
9. Kao C.H.J., Jesuthasan A.C., Bishop K.S., Glucina M.P., Ferguson L.R. Anti-cancer activities of *Ganoderma lucidum*: active ingredients and pathways. *Funct. Food Health Dis.* 2013;3:48–65. DOI: 10.31989/ffhd.v3i2.65.
10. Čör Andrejč D., Knez Ž., Knez Marevci M. Antioxidant, antibacterial, antitumor, antifungal, antiviral, anti-inflammatory, and neuro-protective activity of *Ganoderma lucidum*: An overview. *Front. Pharmacol.* 2022;13:934982. DOI: 10.3389/fphar.2022.934982.
11. Kimura Y., Taniguchi M., Baba K. Antitumor and antimetastatic effects on liver of triterpenoid fractions of *Ganoderma lucidum*: mechanism of action and isolation of an active substance. *Anticancer Res.* 2002;22(6A):3309–3318.
12. Jiang C., Ji J., Li P., Liu W., Yu H., Yang X. et al. New lanostane-type triterpenoids with proangiogenic activity from the fruiting body of *Ganoderma applanatum*. *Nat. Prod. Res.* 2022;36(6):1529–1535. DOI: 10.1080/14786419.2021.1898388.
13. Grienke U., Zöll M., Peintner U., Rollinger J.M. European medicinal polypores – a modern view on traditional uses.

- J. Ethnopharmacol.* 2014;154(3):564–583. DOI: 10.1016/j.jep.2014.04.030.
14. Sum W.C., Ebada S.S., Matasyoh J.C., Stadler M. Recent progress in the evaluation of secondary metabolites from Basidiomycota. *Curr. Res. Biotechnol.* 2023;6:100155. DOI: 10.1016/j.crbiot.2023.100155.
15. Tai S.H., Kuo P.C., Hung C.C., Lin Y.H., Hwang T.L., Lam S.H. et al. Bioassay-guided purification of sesquiterpenoids from the fruiting bodies of *Fomitopsis pinicola* and their anti-inflammatory activity. *RSC Adv.* 2019;9(59):34184–34195. DOI: 10.1039/c9ra05899k.
16. Taofiq O., González-Paramás A.M., Martins A., Barreiro M.F., Ferreira I.C.F.R. Mushrooms extracts and compounds in cosmetics, cosmeceuticals and nutricosmetics – A review. *Ind. Crops Prod.* 2016;90:38–48. DOI: 10.1016/j.indcrop.2016.06.012.48.
17. Kiseleva I.S., Ermoshin A.A., Galishev B.A., Shen D., Ma C., He J. Chemical composition and antioxidant activity of *Fomitopsis pinicola* growing on coniferous and deciduous substrates. *For. Ideas.* 2022;28(2):287–297.
18. Ermoshin A.A., Kiseleva I.S., Nikkonen I.V., Nsengiumva D.S., Duan S., Ma C. et al. Antioxidant activity and chemical composition of extracts from fruiting bodies of xylotrophic fungi growing on birch. *Journal of Siberian Federal University. Biology.* 2021;14(3):339–353. DOI: 10.17516/1997-1389-0354.

Информация об авторах

Петрова Ирина Михайловна – старший преподаватель, департамент биологии и фундаментальной медицины, Институт естественных наук и математики (ИЕНиМ) УрФУ, г. Екатеринбург, Irina.Petrova@urfu.ru, <https://orcid.org/0000-0002-4358-5219>

Ермошин Александр Анатольевич – канд. биол. наук, доцент, кафедра экспериментальной биологии и биотехнологий, ИЕНиМ УрФУ, г. Екатеринбург, Alexander.Ermoshin@urfu.ru, <https://orcid.org/0000-0003-2784-4898>

Хацко Сергей Леонидович – зав. анатомо-физиологической экспериментальной лабораторией, ИЕНиМ УрФУ, г. Екатеринбург, sergey.khatsko@urfu.ru, <https://orcid.org/0000-0001-5921-6680>

(✉) **Петрова Ирина Михайловна**, Irina.Petrova@urfu.ru

Поступила в редакцию 16.07.2024;
одобрена после рецензирования 13.02.2025;